S.O.S. MAINS HEGP

FACULTÉ DE MÉDECINE PARIS DESCARTES

Pathologies microtraumatiques & traumatiques du poignet et de la main du Volleyeur

Emmanuel Masmejean

HEGP Paris – France

www.traumasport.eu

Plan

Introduction

Partie 1: Dissociation scapholunaire

Partie 2: Fracture du scaphoïde

Partie 3: Entorse du pouce

Partie 4: Entorse et luxation des doigts longs

Partie 5: Rupture tendineuse sous-cutanée

Conclusion



Introduction

La main qui frappe !
 # Main qui tient ou Main locomotrice

Le sport supposé promouvoir la santé,
mais il peut aussi la compromettre !

Fréquence des traumatismes à la main pour chaque sport

Boxe	31%
Handball	30%
Volley-ball	23%
Basket-ball	19%
Gymnastique	17%
Ski	16%
Judo	10%

Dissociation scapholunaire

Traumatisme en extension
Dénominateur commun de la quasitotalité des lésions intracarpiennes

Cause microtraumatique ou traumatique

Dissociation scapholunaire

Interrogatoire

Circonstances et ancienneté, violence, mécanisme (hyper-extension), œdème et hématome initiaux

Plainte = douleur +++, claquement, force puis mobilité

Aspect du poignet subnormal

Dissociation scapholunaire

Test de Watson

Pression sur tubercule du scaphoïde en inclinaison Ulnaire.

Puis inclinaison radiale

Conflit postérieur entre scaphoïde et radius

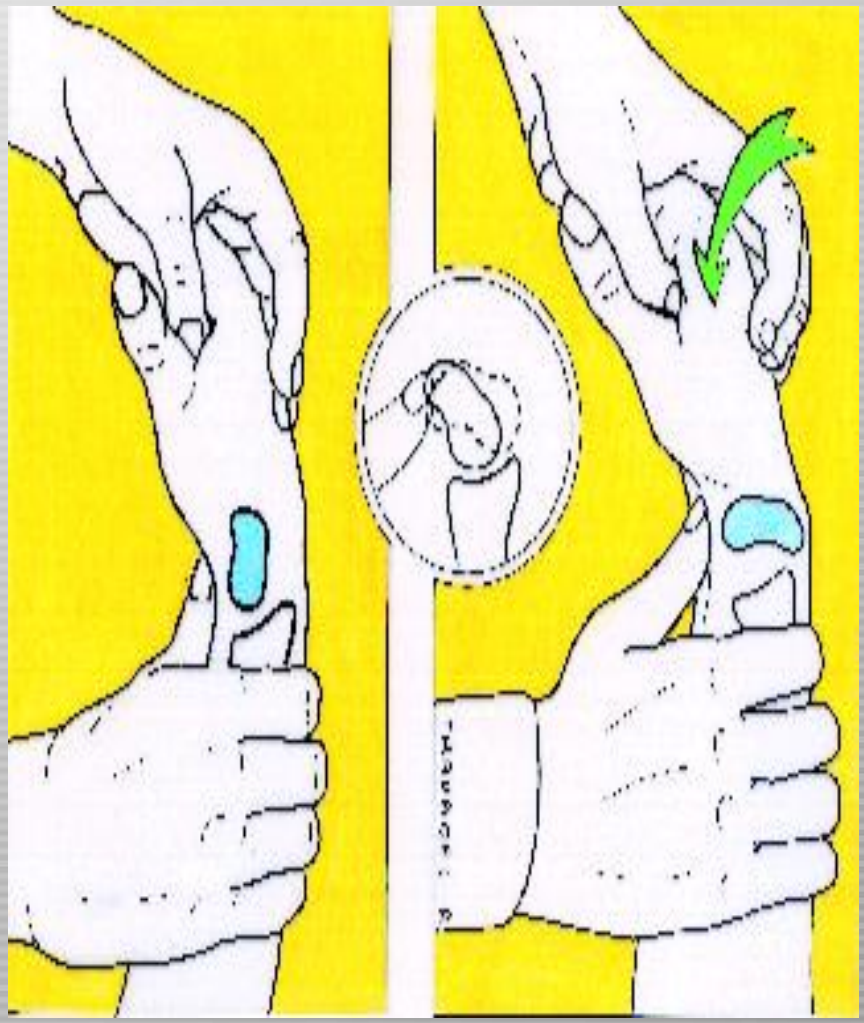

Dissociation scapholunaire

Bilan paraclinique

Radiographies
- Poignet F + P
  - Désaxation statique
- Clichés dynamiques
  - Instabilité dynamique

ArthroTDM ++++

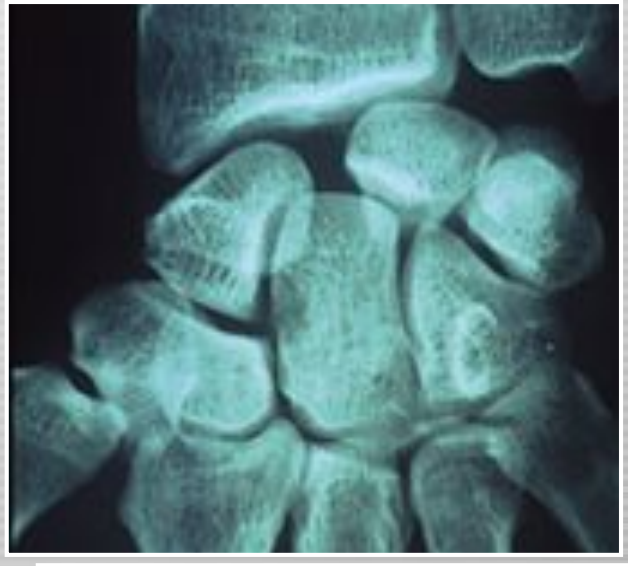

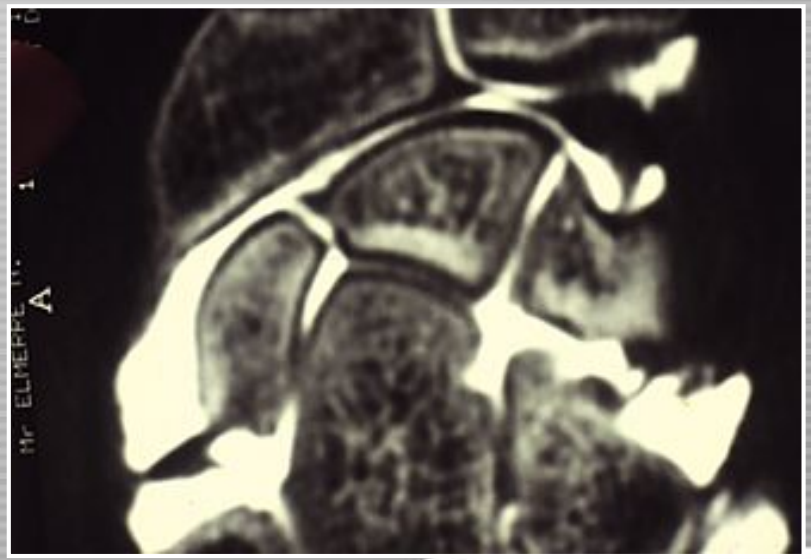

Dissociation scapholunaire

Traitement chirurgical

Histoire naturelle

Perturbation de la Biomécanique



Arthrose

Histoire naturelle de la dissociation scapholunaire non traitée

SLAC wrist

Arthrose posttraumatique inéluctable

ScaphoLunate Advanced Collapse wrist

3 stades Arthrose scaphostyloïdienne

Arthrose radiocarpienne

Arthrose médiocarpienne

Délai d'apparition ?

SLAC wrist

Traitement conservateur dépassé

Résection de 1ère rangée du carpe

Arthrodèse partielle

Vues historiques

Traitement conservateur

Risque élevé de pseudarthrose

Immobilisation prolongée

Arrêt sportif

Perspectives

Perspectives changeantes

Amélioration du diagnostic -TDM, IRM

Progrès technologique – vis cannelée

Greffe pédiculée vascularisée

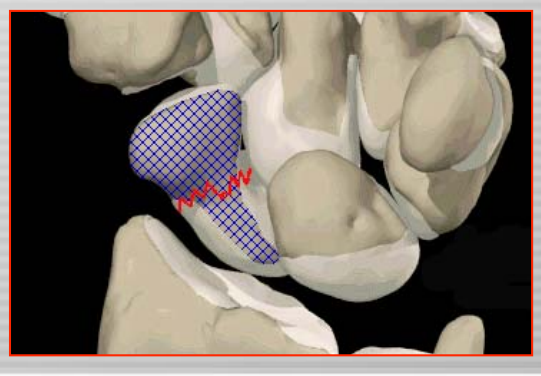

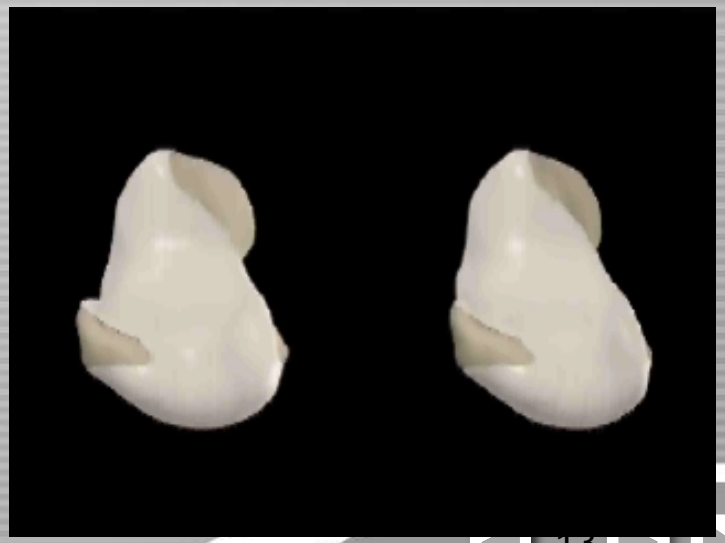

Contexte traumatique

Jeune homme adulte

Prévalence chez l'homme de 15 à 30 ans

70-90% de toutes les fractures du carpe

Fracture du poignet la plus fréquente chez l'athlète compétiteur

1/10 associée à une fracture du radius distal

Contexte traumatique

Hyperextension (97%)

Impact sur la tubérosité

- Leslie and Dickson 1981
- Clay et al. 1991
- Weber and Chao 1978

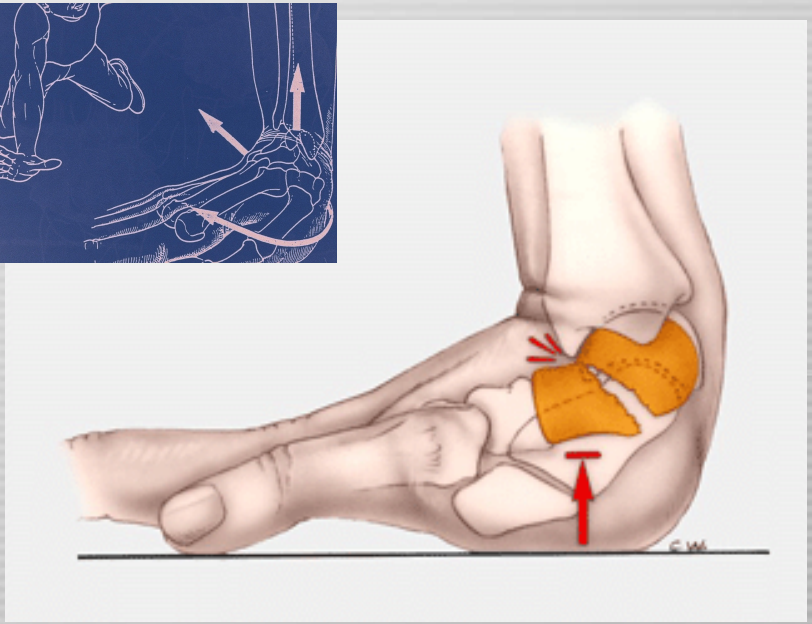

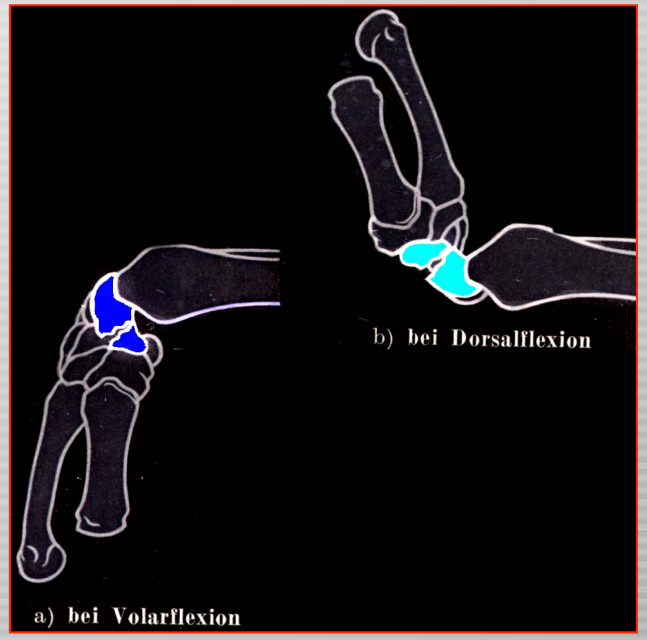

Hyperflexion (3%)

- Rongieres et al.1988
- Shestak and Ruby 1983

Examen clinique

Douleur à la tabatière anatomique
(Verdan, *Surg Clin* 1968)

Douleur à la tubérosité du scaphoide
(Freeland, *Arch Med* 1989)

Douleur à la pronation contrariée
(Trumble, *ICS* 1999)

Test de compression axiale du scaphoide
(Chen, *J Hand Surg*, 1989)

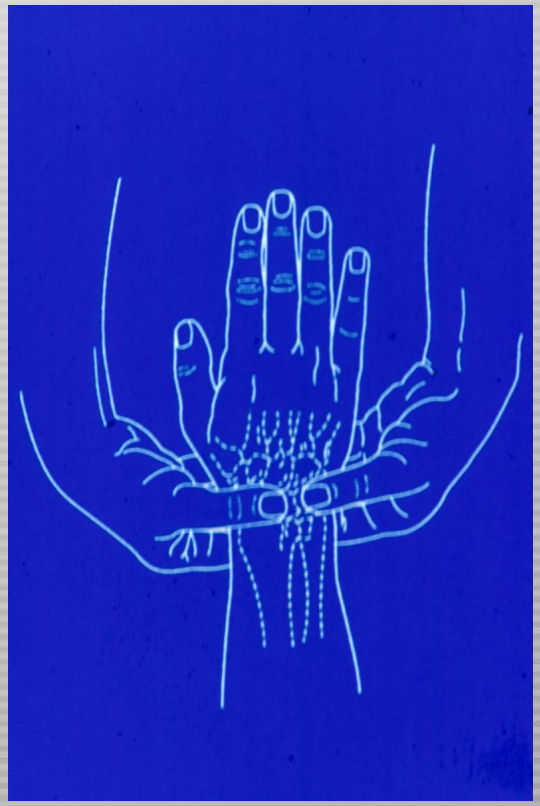

Imagerie du scaphoïde

Bilan radiographique standard

Poignet Face + Profil

Poignet en pronation oblique 45°

Poignet oblique

en inclinaison ulnaire

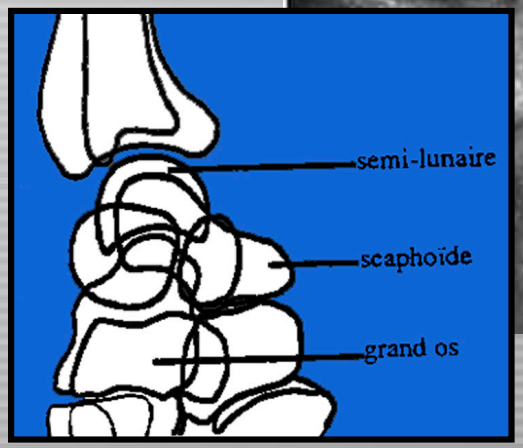

Fracture occulte

Répétition des radiographies à 10 jours

Tomodensitométrie

Dans le “vrai” axe longitudinal

(Sanders, *J Hand Surg* 1988)

IRM

Plus récent

A considérer dans les 48 heures

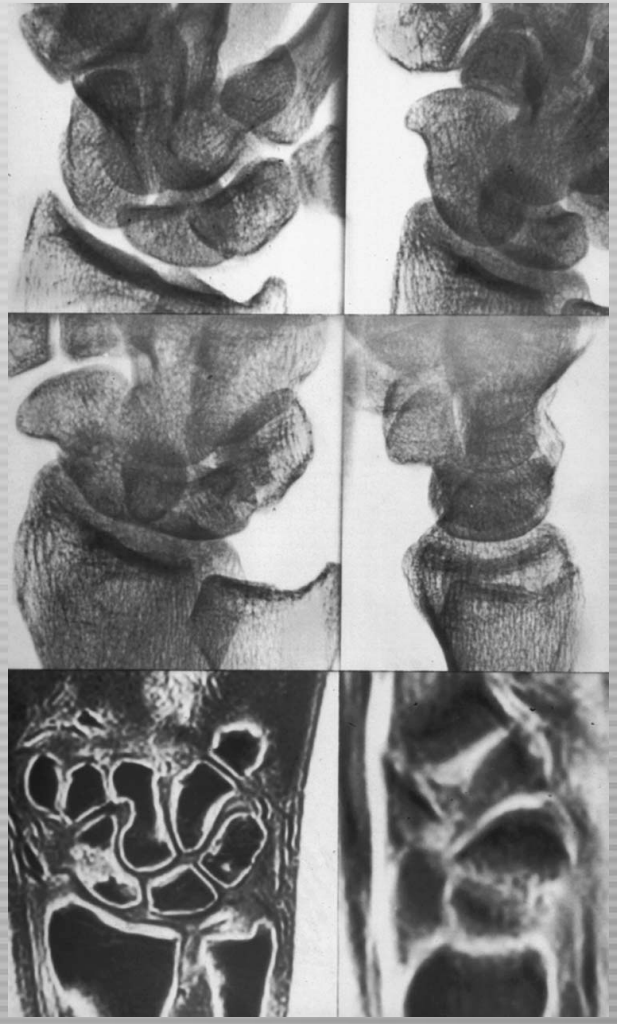

Fracture occulte

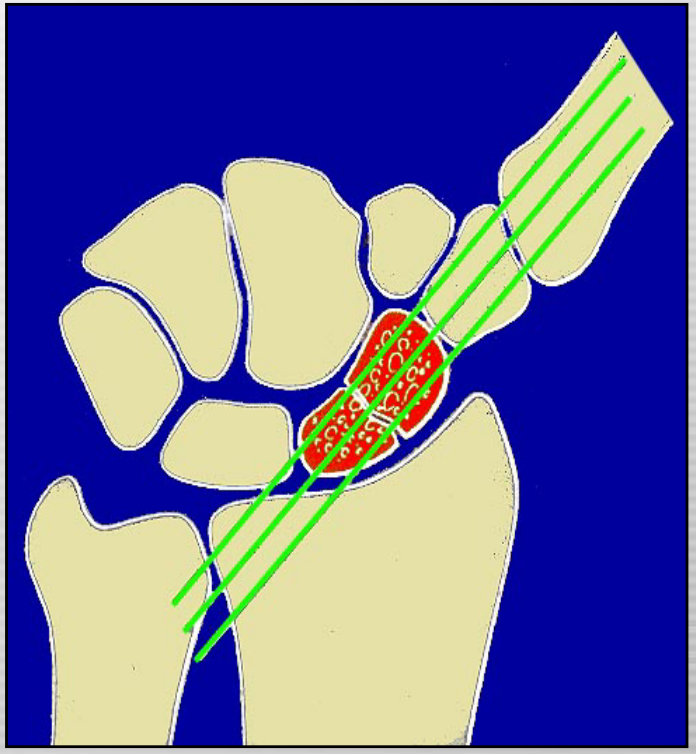

Classification

Classification de Schernberg

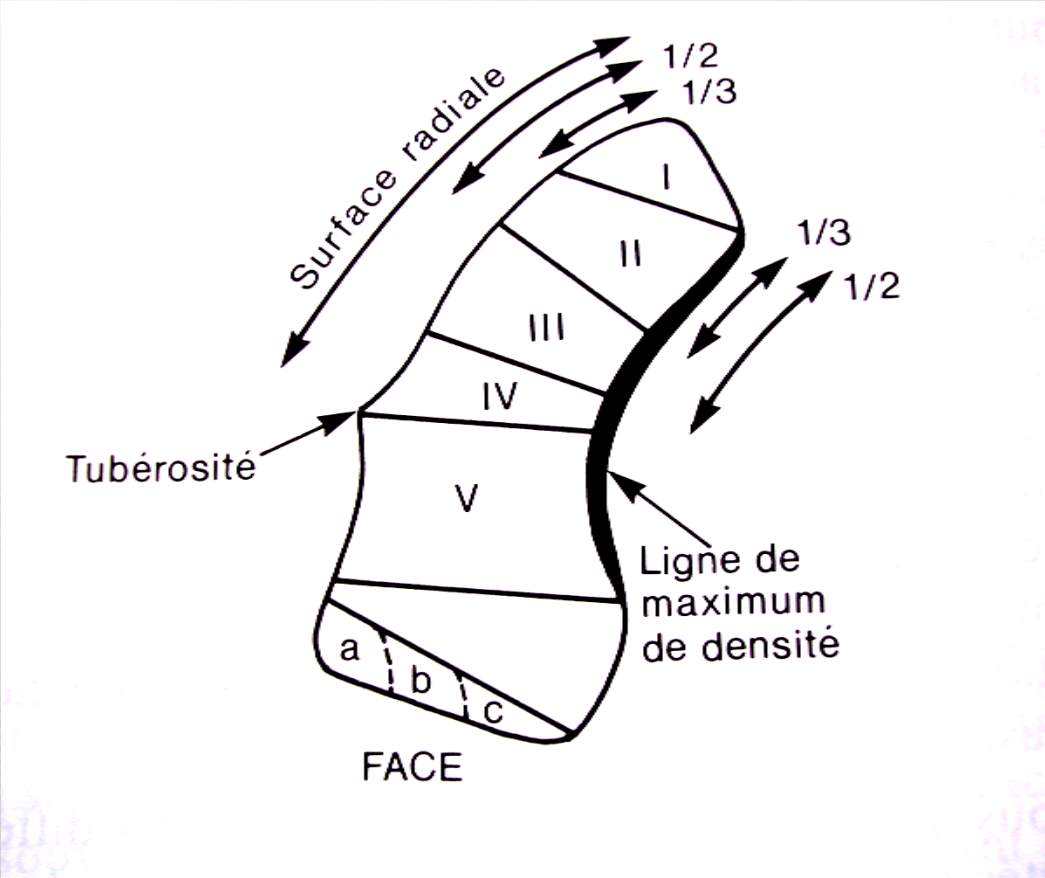

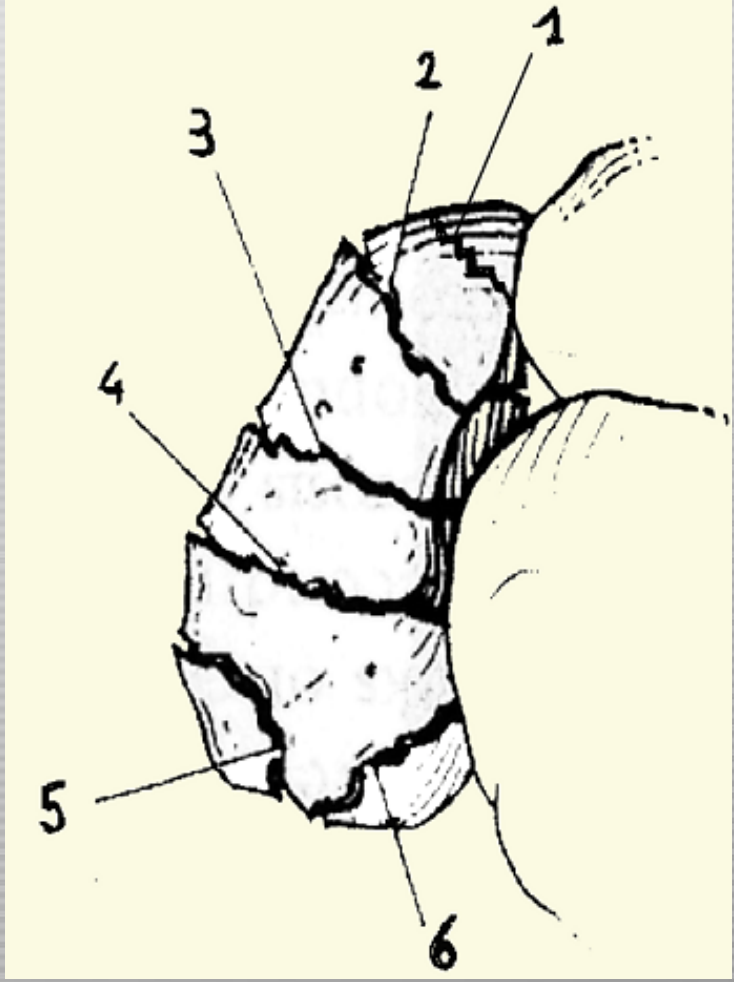

Fracture du scaphoïde

Fracture stable

OCCULTE

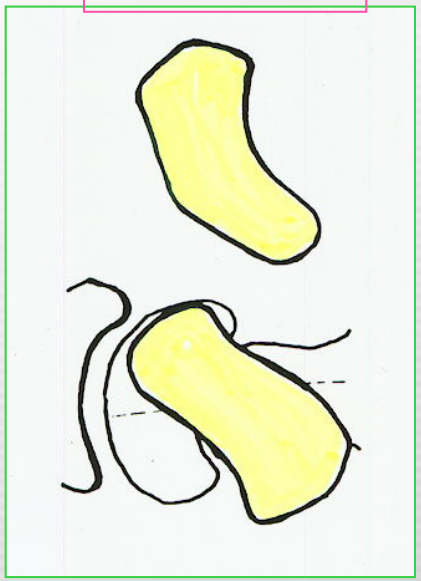

Attelle 10 jours

Répétition RX

J+10, 3 semaines

ou

IRM Immédiate pour confirmation diagnostique &

Ttt adapté

INCOMPLETE

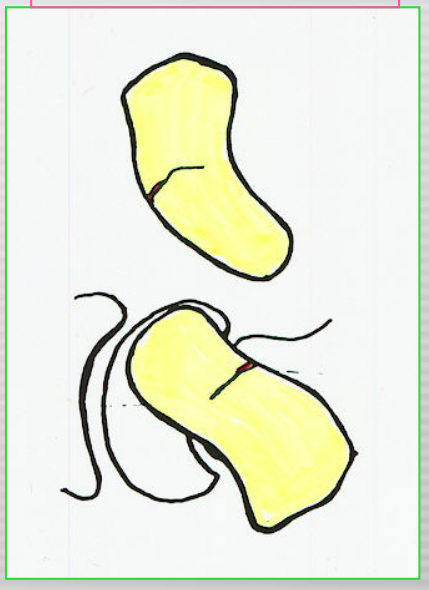

Attelle 3 semaines & confirmation consolidation avec TDM

ou

Si doute ⇒ IRM

COMPLETE NON DEPLACEE

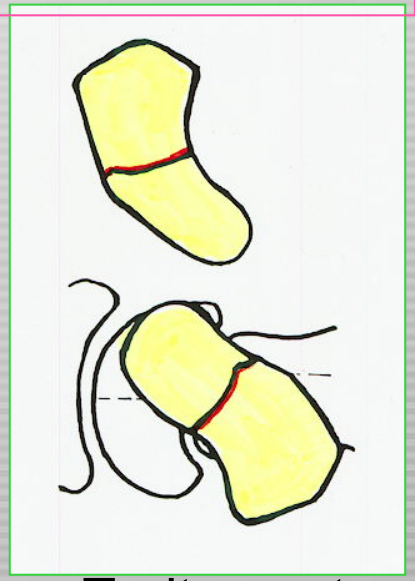

Traitement Conservateur ou

Vissage Percutané & absence d'immobilisation après traitement

Traitement orthopédique

Fracture du pôle distal

Fracture non déplacée

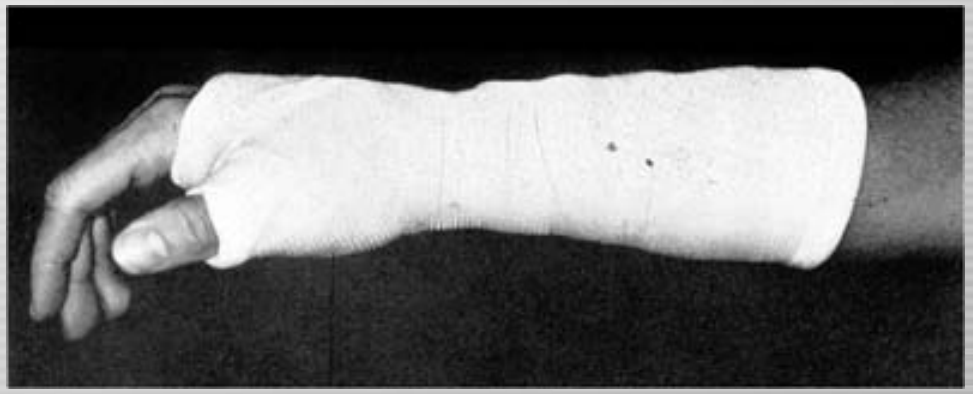

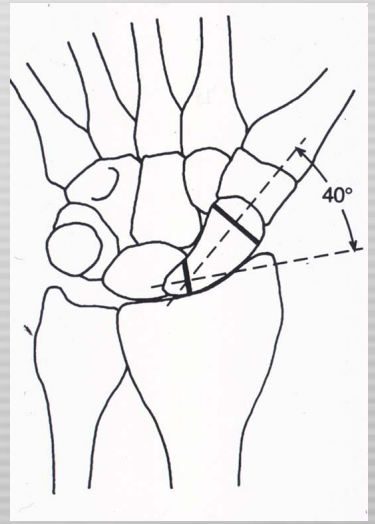

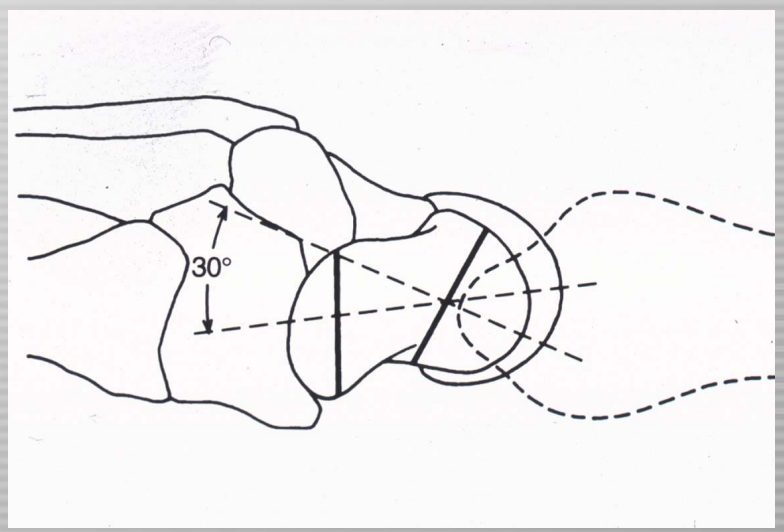

Traitement conservateur

When can the patient return to sports?

Recreational athletes treated with cast immobilization should avoid sports until the fracture unites

Scholarship and professional athletes can play using custom casts

Reister et al (*Am J Sports Med* 1985)

ORIF with stable fixation preferred !!!

Fixation par vis

Ostéosynthèse stable +++

Distal à proximal

Fracture du corps

Proximal à distal

Fracture du pôle proximal

Use what you want but

the reduction must be perfect &

the fixation stable !

Fixation par vis

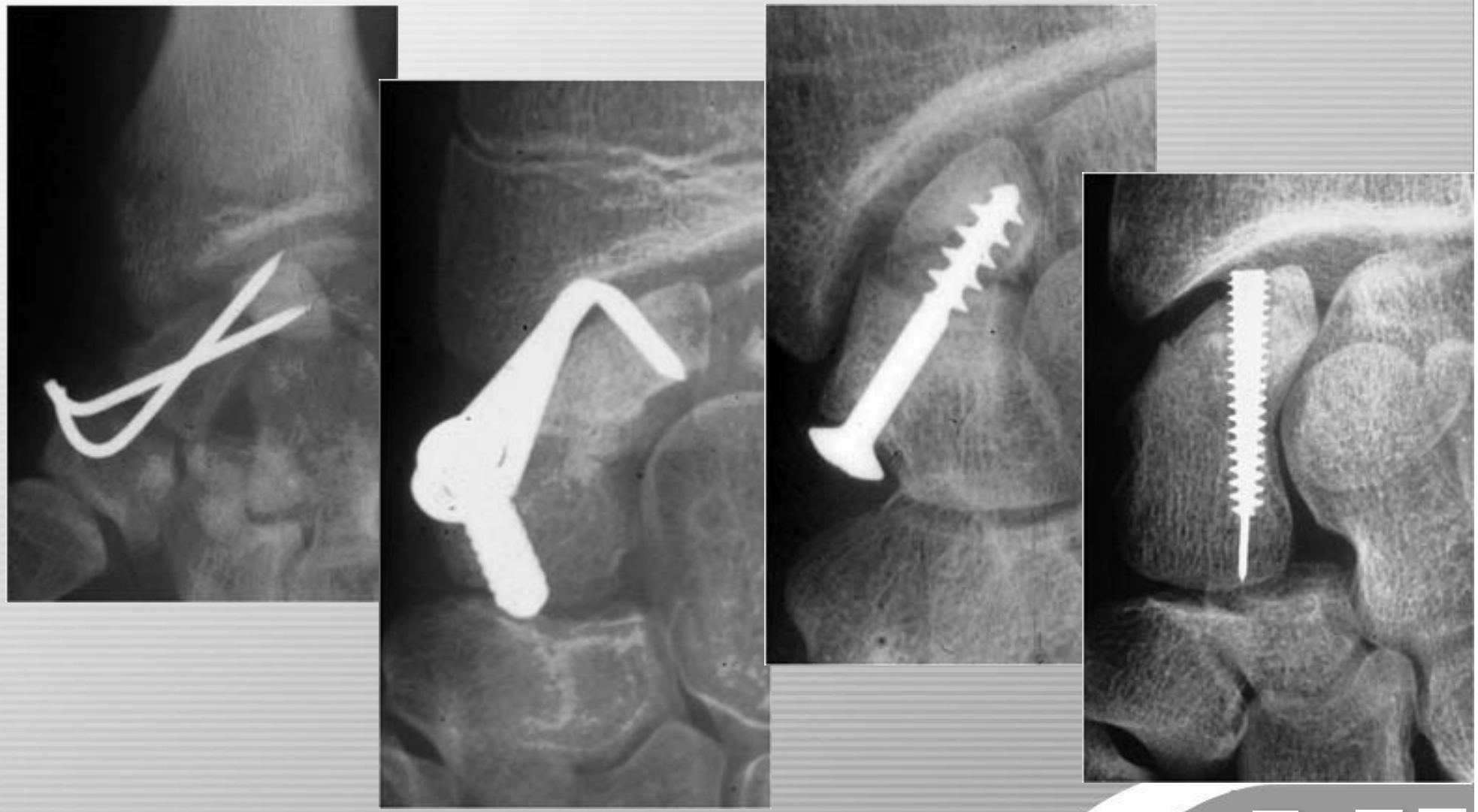

Fixation par vis

Cannulated screwの

Acutrak screw HB/W DTS Scarf screw HBS DTJ

Guide pin

Φ0.8mm Φ1,0mm Φ1,2mm

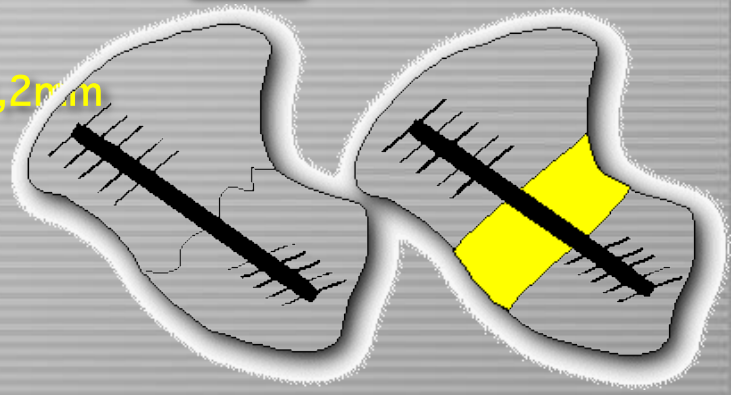

Fixation percutanée

Voie antérieure

Fixation percutanée

At short term follow-up

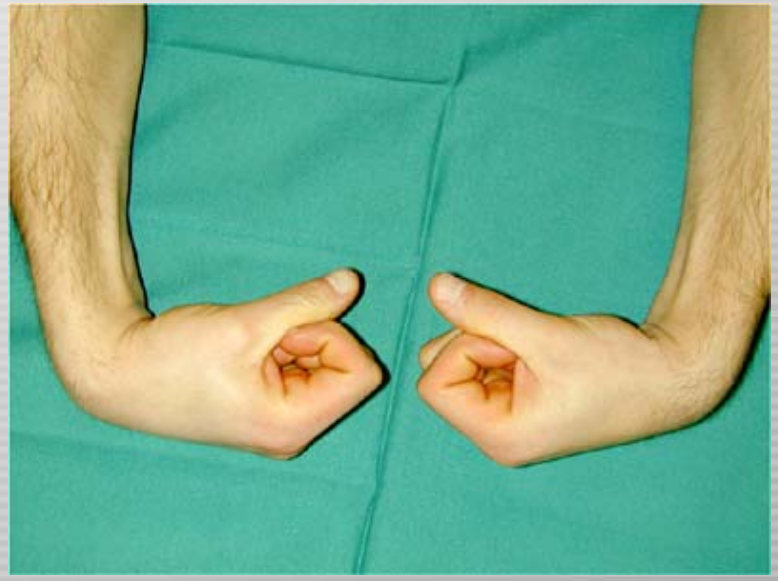

Complications

Pseudarthrose

Cal vicieux

AND

Instabilité du carpe

Raideur

Douleur

Arthrose



Perspectives

Greffe pédiculée vascularisée

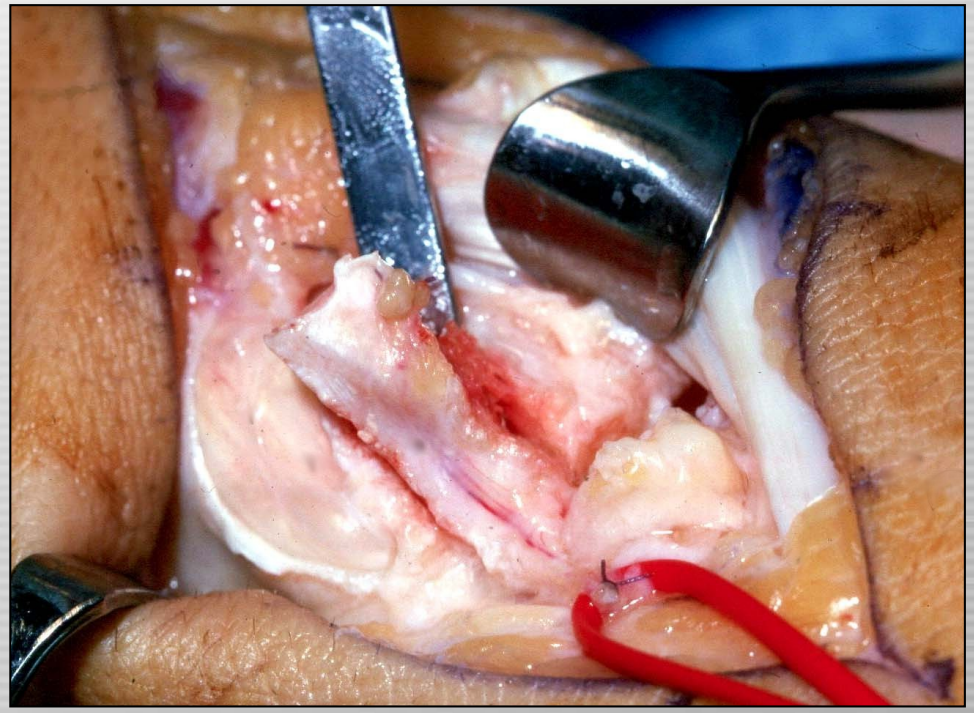

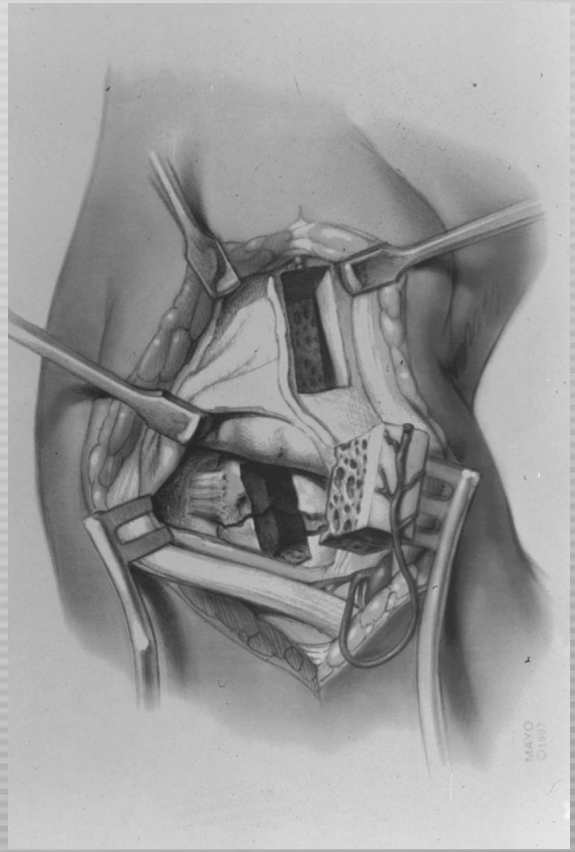

Pseudarthrose

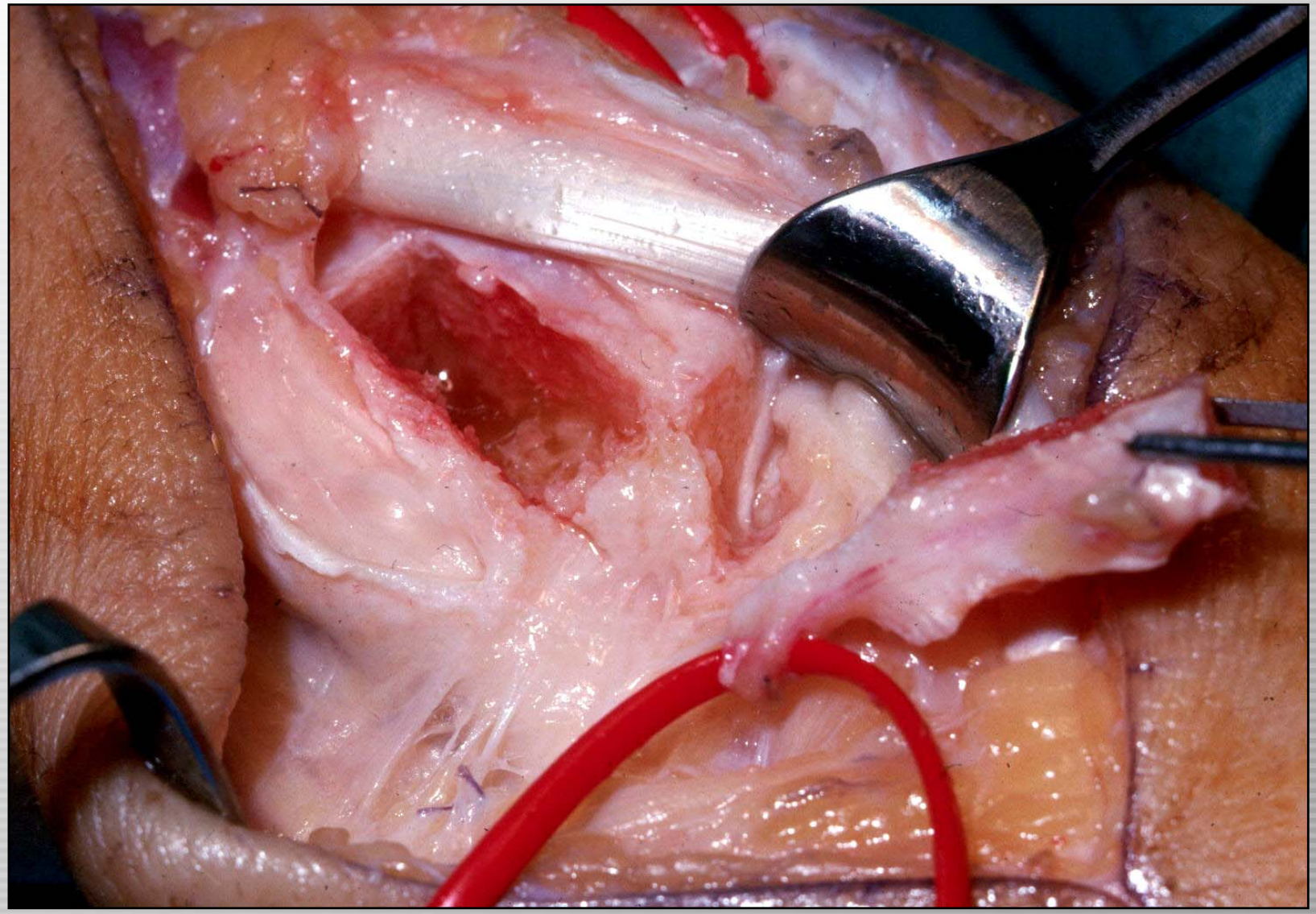

Fracture du scaphoïde

Pseudarthrose

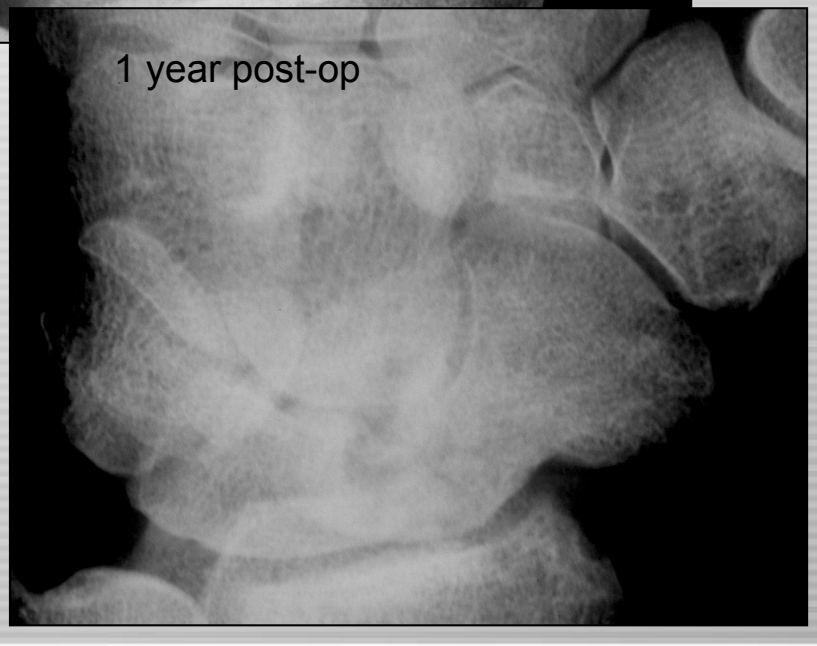

Histoire naturelle de la fracture du scaphoïde non (ou mal) traitée

Fracture aigüe du scaphoïde

Pseudarthrose sans arthrose

SNAC wrist

Arthrose posttraumatique inéluctable

Scaphoid Nonunion Advanced Collapse wrist

SNAC wrist



* H. Krimmer: Der posttraumatische karpale Kollaps. Hefte zu Der Unfallchirurg 280

Entorse MCP du pouce

2 types d'entorse

Entorse médiale	**Ski**
Entorse latérale	**Ballon (Volley-ball)**

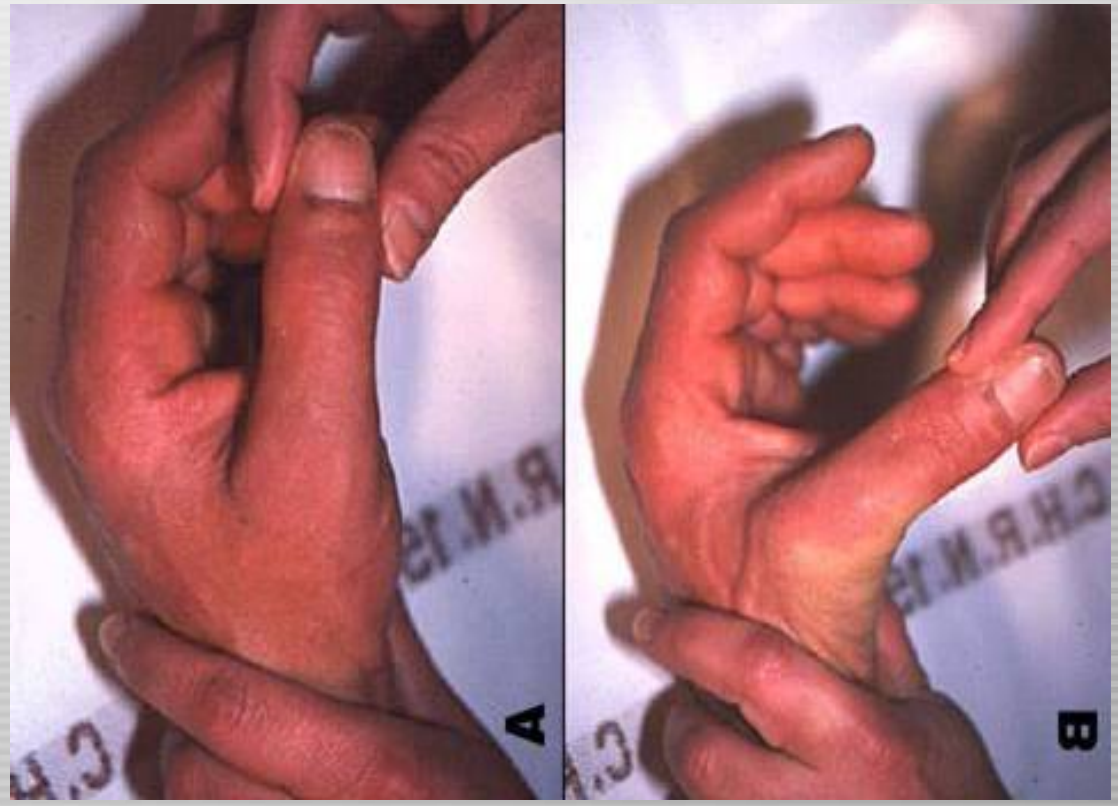

Epidémiologie (sports)

Sport	LCU	LCR	Groupe
Ski de piste	64	2,2	Ski
Ski de fond	8	0,8	
Autres glisses	0,4	0	75,4%
Volley-Ball	4,1	3,2	Ballons
Foot-Ball	2,0	1,2	
Hand Ball	2,1	0,8	
Basket Ball	2,5	0,4	
Rugby	2,5	0,2	19,0%
Judo, Boxe, Lutte	2,9	1,2	Autres
Alpinisme, Escalade	0,6	0,4	
Planche à voile et divers	0,4	0,2	5,6%

Entorse MCP du pouce

Palpation du ligament douloureux

Testing Comparatif

En extension

En flexion

Traitement orthopédique

Si pas d'instabilité !

Testing < 35°

Radios +/-Echographie

Orthèse 3 semaines au moins (3-6)

Raideur – Rééducation

Place du strapping

de reprise du volley-ball+++

Traitement chirurgical

Radiographie

- Arrachement
- Subluxation palmaire

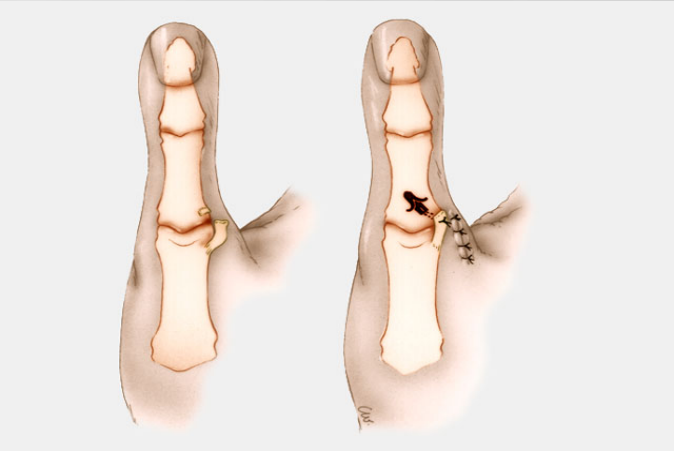

Si instabilité !

Testing > 35°

Ancre de réinsertion

Orthèse pour 5 semaines

Raideur

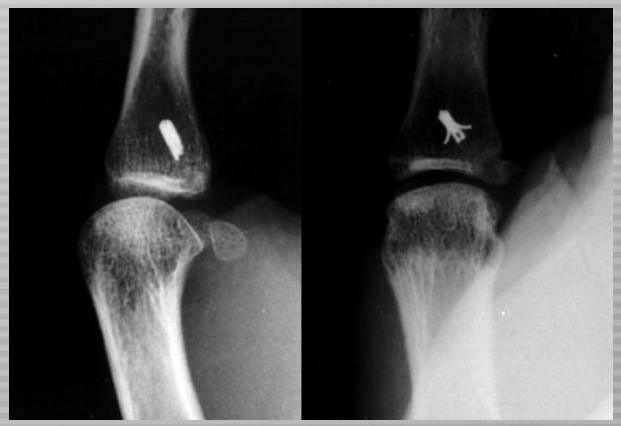

Strapping de reprise !

Entorse du pouce

Traitement chirurgical

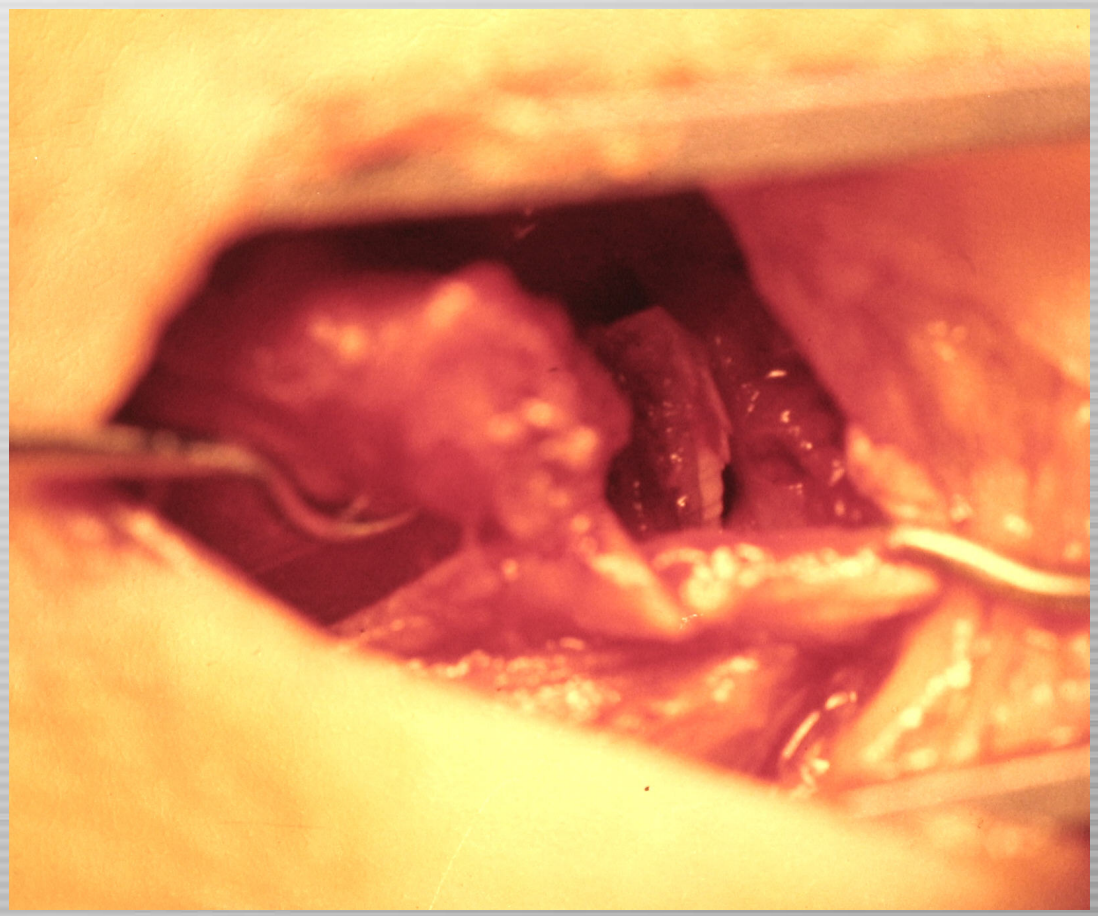

Entorse des doigts longs

IPP = Maillon faible de la chaîne digitale

- Grosse IPP douloureuse … *Diagnostic ?*
- Luxation « pure » … *Traitement ?*

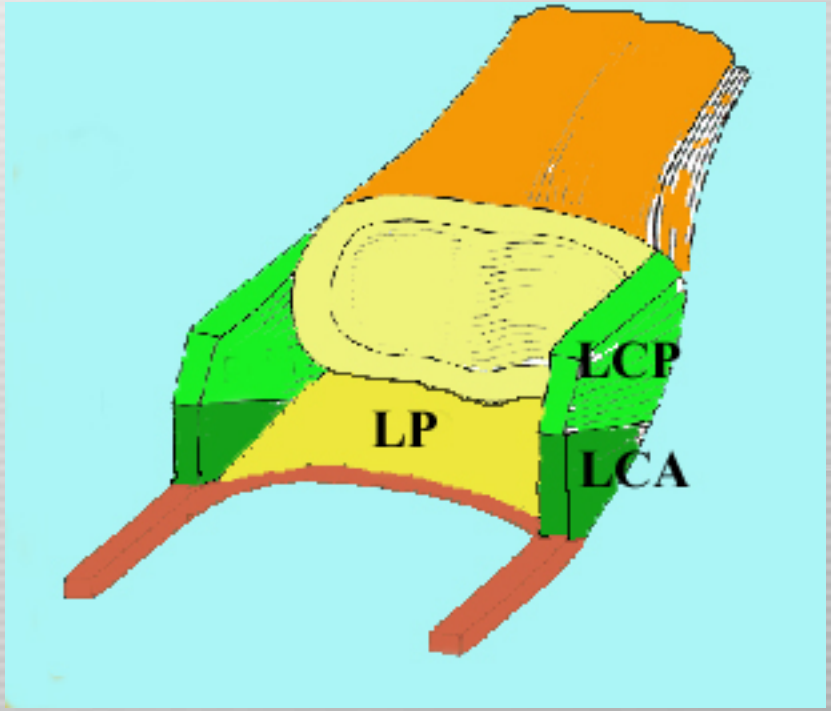

Entorse & luxation des doigts longs

Grosse IPP douloureuse

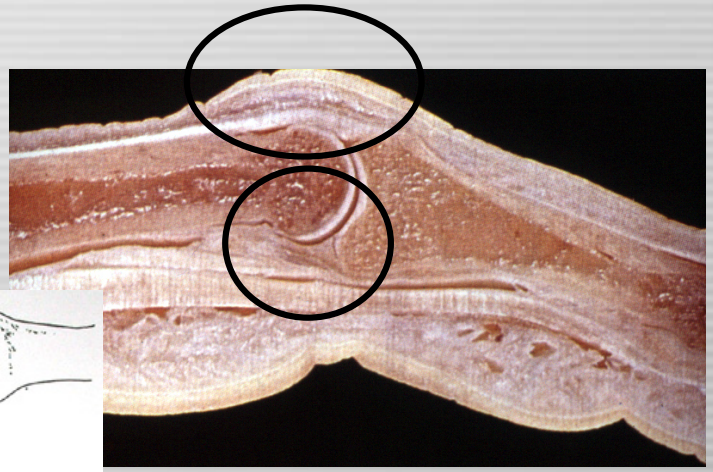

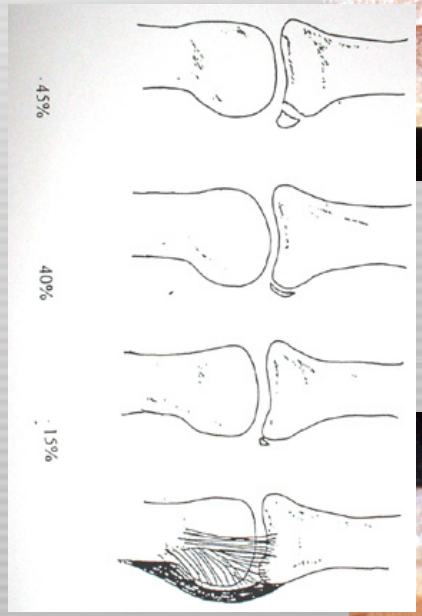

3 diagnostics

3 lésions élémentaires

Entorse ou Luxation

Plaque palmaire

Ligament collatéral

Lésion tendineuse

Désinsertion de la BM

Examen clinique

Test de mobilisation active

Test de mobilisation passive

Stabilité latérale

En flexion : Ligament Collatéral Principal

En extension : LC Accessoire / Plaque Palmaire

Stabilité antéro-postérieure

Plaque palmaire – Bandelette Médiane

Entorse palmaire

Etudiante, 18 ans, Volley-ball, Cs à J+5

Douleur face palmaire IPP D5

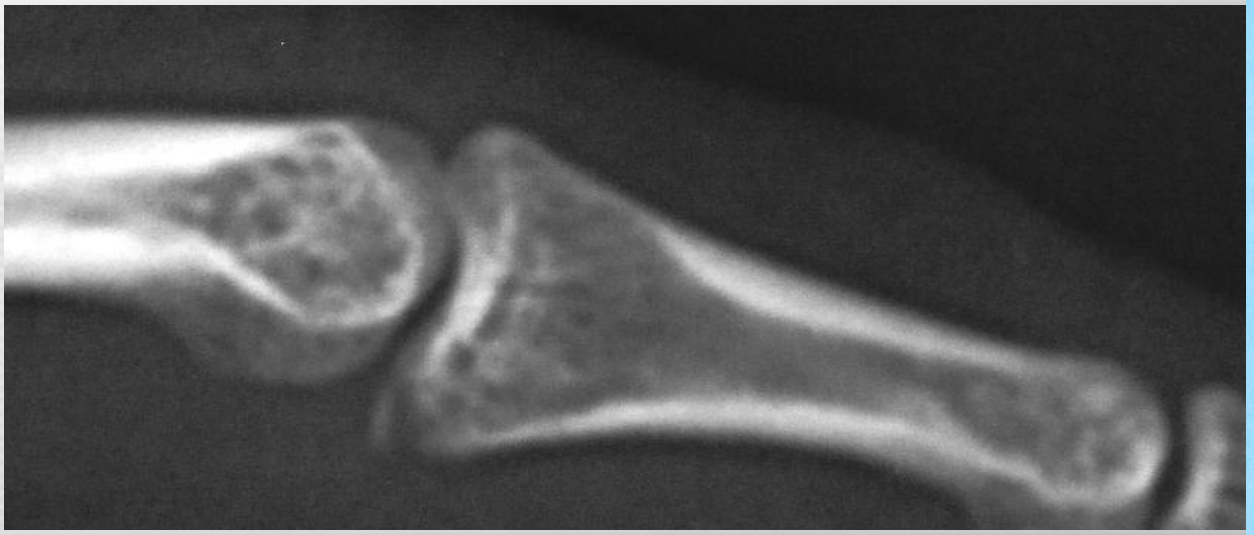

Attelle IIP Stop 30° de flexion

3 semaines en permanence

3 semaines la nuit

Rééducation

Entorse collatérale

Sport de ballon Doigts les plus longs

Ligament collatéral +/- Plaque Palmaire

Testing

Mobilisation active et passive

RX « Normale »

Traitement Mobilisation précoce

Attelle ? < 3 semaines

Entorse collatérale

Entorse IPP

Les points communs …

« Grosse » IPP

Immobilisation courte < 3 semaines

Rééducation précoce

Orthèses dynamiques utiles en secondaire

Délai de récupération 6 mois minimum

Prévenir Port de bagues

Flessum 10°-20° « classique »

Luxation dorsale

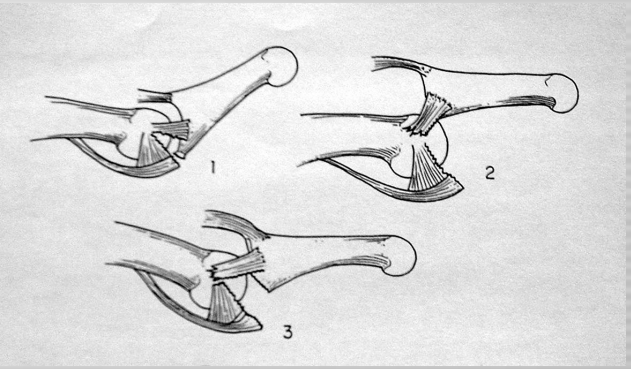

Sport de ballon

Réduite ou à réduire

Tester l'entorse bénigne fera découvrir une luxation réduite

Lésion de la plaque palmaire

2/3 structures lésées (LCP - LCA - PP)

Radiographies ++++

Luxation dorsale

Volleyeuse, 42 ans, vue à J+7

Luxation dorsale D4 traitée par attelle !!!

Traitement orthopédique

Attelle IPP Stop

Luxation dorsale

Traitement chirurgical Réinsertion par ancres

Luxation palmaire

Ecchymose dorsale …

Déficit d'extension active P3 / P2

Rupture de la bandelette médiane ?

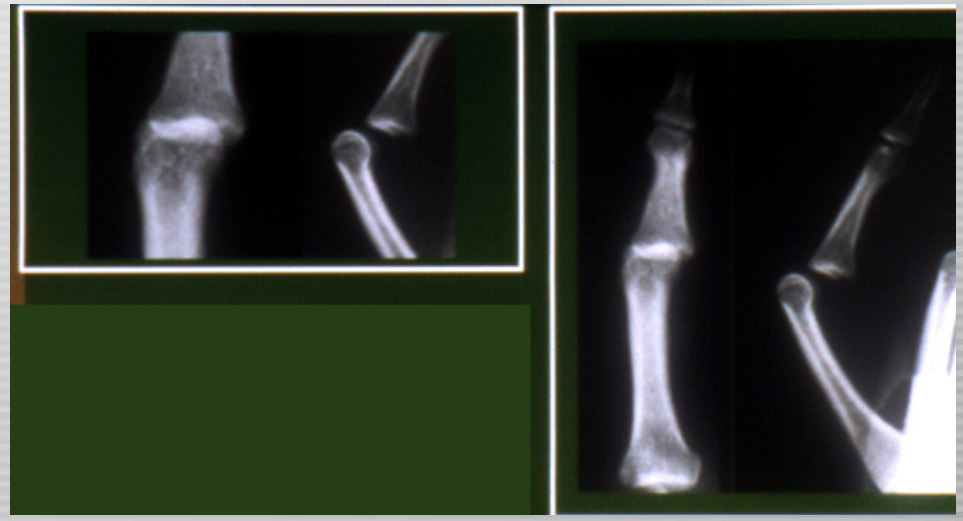

Luxation palmaire

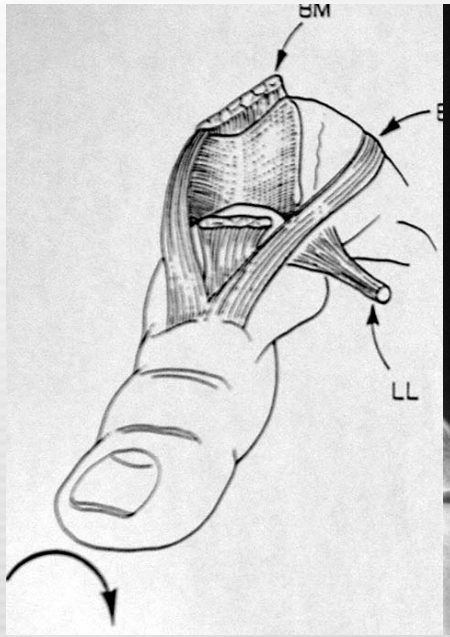

Attelle en extension

Doigt en maillet

Lésion de la bandelette terminale

Doigt en maillet ou mallet finger

2 caractéristiques

Finesse de la peau et

Pauvreté de vascularisation

Doigt en maillet

Rupture sous-cutanée = « Mallet finger »

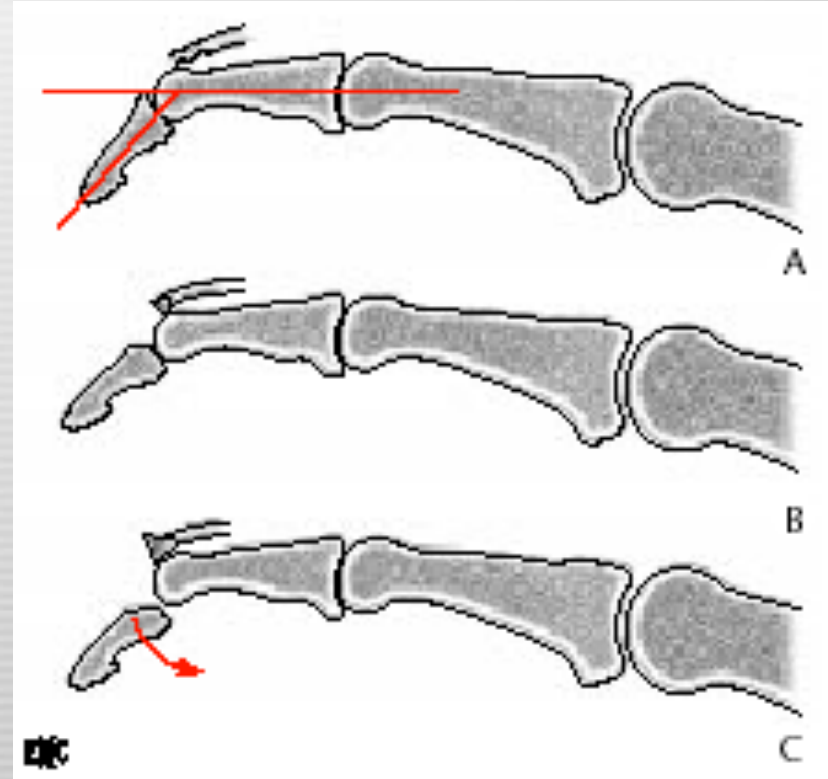

3 types de doigt en maillet

Type I : Rupture simple
Recul 2 à 4mm

Type II : Arrachement osseux
< 1/3 surface

Type III : Arrachement osseux volumineux
Subluxation antérieure

Doigt en maillet

Traitement orthopédique

Type I, II ou III

Profil de contrôle ++++

Absence d'hyperextension

Ne pas aveugler la pulpe = œil du doigt

Durée 7 à 8 semaines

Consignes « Accident »

Contrôle fonction de l'« intelligence du patient »

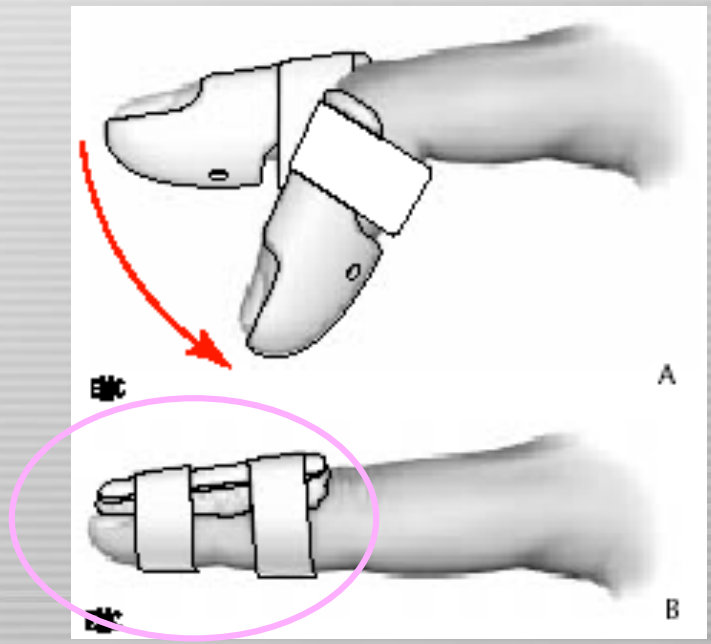

4 *Attelles pour déformation en « maillet ».*
A. Attelle de Stack.
B. Attelle dorsale.

Rupture tendineuse sous-cutanée

Jersey finger

Désinsertion distale du

FCP d'un doigt long ou LFP

= Rugby finger

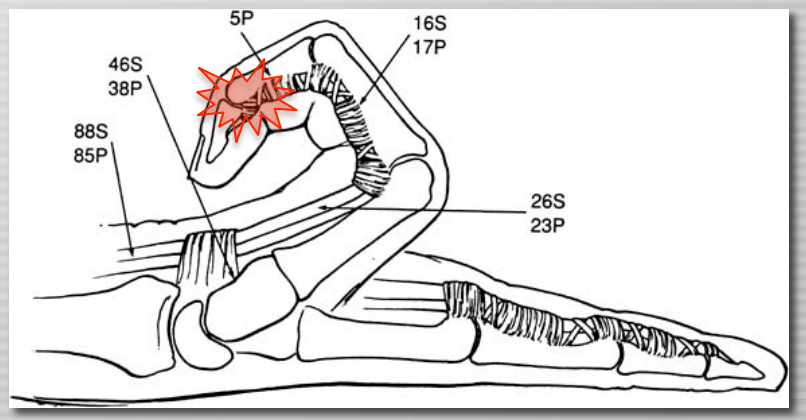

Mécanisme

Agripper un maillot

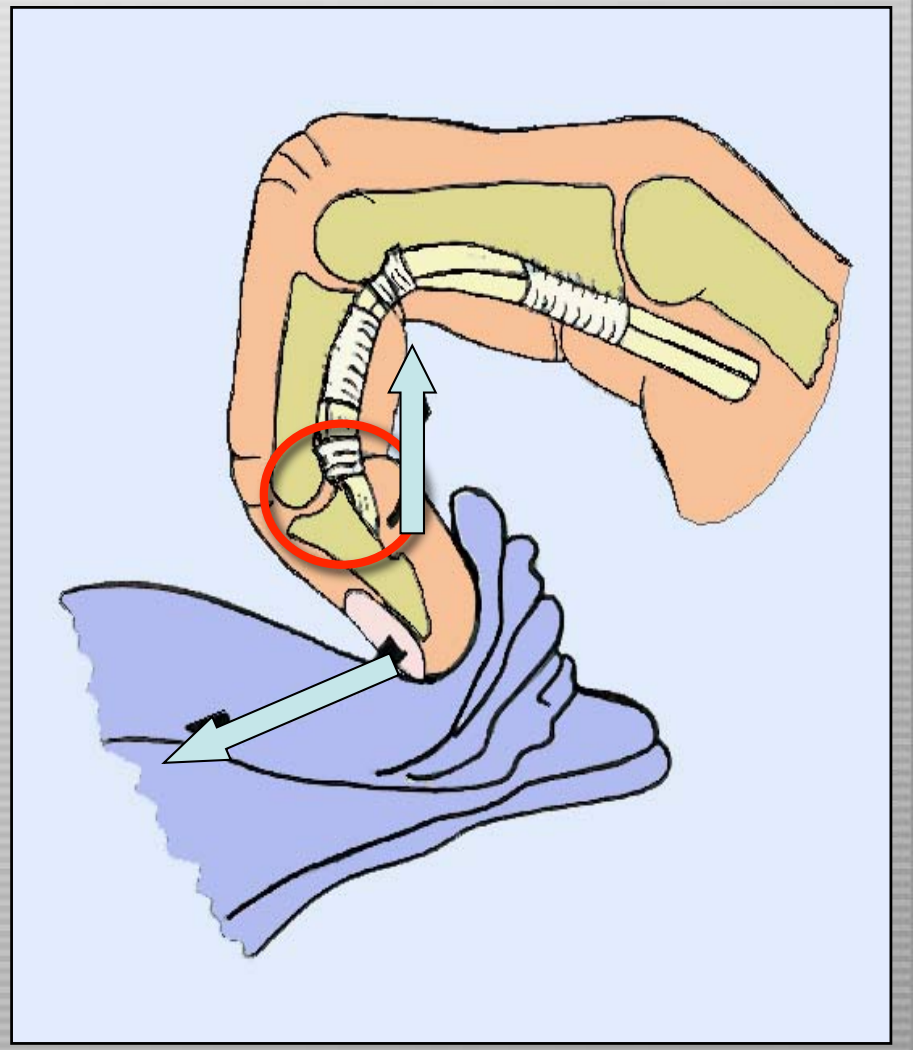

Rupture tendineuse sous-cutanée

Prise en charge

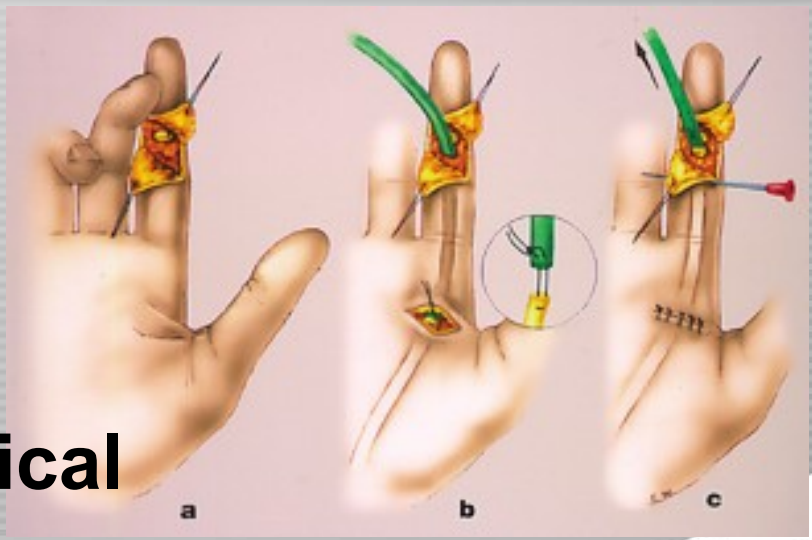

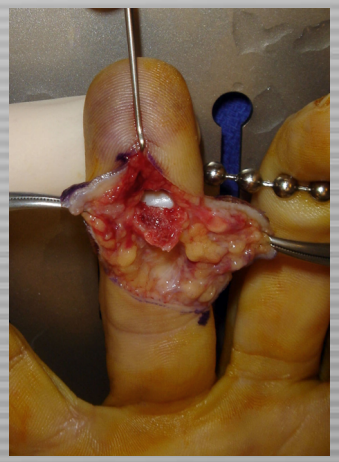

Traitement chirurgical

Merci !

www.traumatosport.eu

www.chirurgiedelamain.eu